

AARNO DIETZ

Dr. med., osastonylilääkäri
KYS, aistinelinsairauksien
osaamiskeskus, korva-, nenä- ja
kurkkutaudit

TYTTI WILLBERG

LL, erikoislääkäri
TYKS, korvaklinikka

VILLE SIVONEN

DI, Ph.D., fysiologiainsinööri
HYKS Pää- ja kaulakeskus, korva-,
nenä- ja kurkkutautien klinikka,
Kuulokeskus

ANTTI A. AARNISALO

LT, dosentti, ylilääkäri
HYKS Pää- ja kaulakeskus, korva-,
nenä- ja kurkkutautien klinikka,
Kuulokeskus

LIITEAINEISTO
pdf-versiossa
www.laakarilehti.fi

Sisällysluettelot
SLL 9/2018

Sisäkorvaistute – kokeellisesta hoidosta arkipäivän kuntoutukseksi

- Sisäkorvaistutehoito sopii sekä synnynnäisen vaikea-asteisen kuulovian että etenevän kuulovian hoidoksi.
- Istutteella voidaan saavuttaa hyvä puheentunnistuskky vaikea-asteisessa kuulonalenemassa.
- Hoito on osoitettu kustannusvaikuttavaksi kaikissa ikäryhmissä. Nuorimmat potilaat ovat olleet 8–10 kuukauden ja vanhimmat yli 80 vuoden ikäisiä.
- Vanhusväestössä on paljon vaikea-asteisesta kuuloviasta kärsiviä potilaita, jotka hyötyisivät istutehoidosta. Heitä tulisi ohjata nykyistä aktiivisemmin leikkausarvioon.

Kuulokojeet olivat pitkään ensisijainen ja ainoa sisäkorvaperäisen kuulovian kuntoutusvaihtoehto. Vaikeassa tai erittäin vaikeassa kuuloviasa kuulokojeen vahvistus ei usein riitä normaalin kuulon- ja puhevaraisen kommunikaation kehittymiseen tai ylläpitämiseen. Aiemmin synnynnäisestä vaikea-asteisesta kuuloviasta kärsivät lapset kasvoivat useimmiten viittomakieliseksi ja myös osa etenevästä kuuloviasta kärsivistä aikuisista opetteli viittomakielen. 1990-luvun jälkeen nopeasti yleistyneet sisäkorvaistutteen ovat kuitenkin mullistaneet vaikea-asteisen kuulovian kuntoutuksen (1).

Sisäkorvaistute on kirurgisesti temporaaliluuhun ja sisäkorvaan asetettava kuuloimplantti. Se on toistaiseksi ainoa kliinisessä käytössä oleva hoitomuoto, jolla on mahdollista palauttaa menetetty aisti. Myös Suomessa sisä-

Istutejärjestelmä koostuu ulkoisesta ja sisäisestä osasta (kuva 1). Sisäisen osan muodostavat korvan takana temporaaliluuhun poratussa syvennyksessä sijaitseva istuterunko sekä sisäkorvaan vietävä elektrodijohto. Ulkoisessa osassa on ääniprosessori, jota pidetään korvan takana kuulokojeen tapaan, sekä lähetinkela, joka kiinnittyy magneetilla iholle istuterunon vastaanotinkelan päälle. Ääniprosessoria on kutsuttu myös puheprosessoriksi; koska sisäkorvaistute välittää käyttäjälleen puheen lisäksi ympäristön ääniä ja monet istutteen käyttäjät kuuntelevat myös musiikkia, käytetään tässä katsauksessa englanninkielisessä kirjallisuudessa yleistävää termiä ääniprosessori (sound processor).

Ääniprosessorin mikrofoniin poimimat äänet muutetaan digitaaliseksi signaaliksi. Digitaalinen signaali välitetään lähetinkelan kautta istuttelelle, joka välittää signaalin sähköisinä impulsseina edelleen elektrodijohdolle, joka stimuloi kuulohermoja. Sähköisen stimulaation pääasiallinen kohde ovat oletettavasti kuulohermospiraaligangliot. Kaikki istutejärjestelmät stimuloivat sisäkorvaa sen luonnollista tonotopiaa jäljittelemällä: pienet taajuudet välitetään apikaalisille elektrodeille ja suuret taajuudet basaalille elektrodeille (kuva 2) (1).

Sisäkorvaistutejärjestelmän ”biologinen komponentti” ovat sentraaliset kuulohermoradat sekä kuuloaivokuori. Niiden integriteetti ja toiminta potilailla vaihtelevat suuresti, ja tämä selittää osittain istutehoidolla saavuttavien tulosten laajaa kirjoa. Kun sisäkorvan karvasolujen toiminta heikkenee tai lakkaa, käynnistyy niihin yhteydessä olevien kuulohermosolujen perifeeristen neuroneiden retrogradinen degeneraatio. Tämä johtaa

Sisäkorvaistutteen ovat mullistaneet vaikea-asteisen kuulovian kuntoutuksen.

korvaistute on vakiintunut vaikea-asteisen kuulovian kuntoutusmuodoksi, ja istutteita asennetaan vuosittain noin 200.

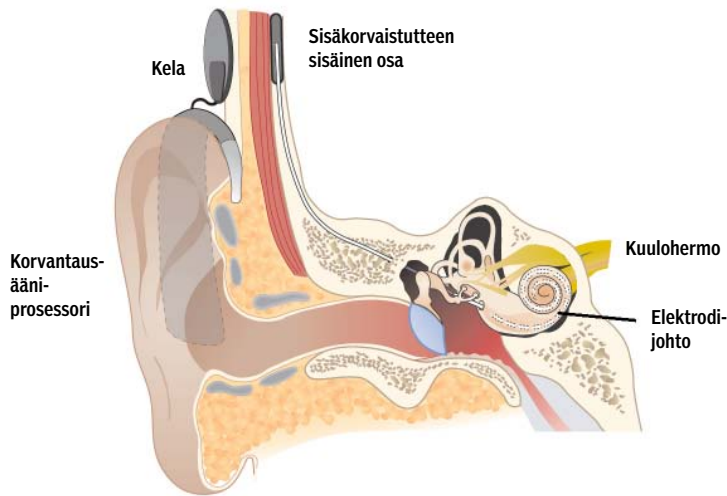
Sisäkorvaistutteen rakenne ja toiminta

Suurin osa kuulonalenemista johtuu sisäkorvan karvasolujen toiminnan häiriöstä tai karvasolujen, niiden ja kuulohermosolujen välisen synapsien tai molempien vaurioista. Sisäkorvaistutteen toiminta perustuu toimimattoman sisäkorvan ohittamiseen ja kuulohermosolujen ja sen ympäröivien hermorakenteiden suoraan sähköiseen stimulaatioon (1,2)



KUVA 1.

Sisäkorvaistutteen osat.



vähitellen hermon toiminnan loppumiseen (3). Mitä pidempään kuulo on ollut huono ja kuuloherron neuroneiden hermoärsytys vähäistä, sitä todennäköisempää degeneraatio on. Sisäkorvaistutteen välittämä sähköinen stimulaatio ehkäisee kuuloherron degeneraatiota (4).

Hoidon aiheet ja vasta-aiheet

Sisäkorvaistutteen hoidon aiheena on sisäkorva-peräinen kuulovika, jossa kuulokojekuntoutus ei mahdollista riittävää puheentunnistuskäytystä. Sisäkorvaistutepotilaita on kahdenlaisia: 1) lapsia, joilla on synnynnäinen tai ennen kielen kehitystä alkanut molemminpuolinen vaikea-asteinen kuulovika (prelinguaalinen kuulovika), sekä 2) lapsia ja aikuisia, joiden kuulovika on kehittynyt vasta varhaislapsuudessa tapahtuvan kielen ja puheen kehityksen jälkeen (postlinguaalinen kuulovika).

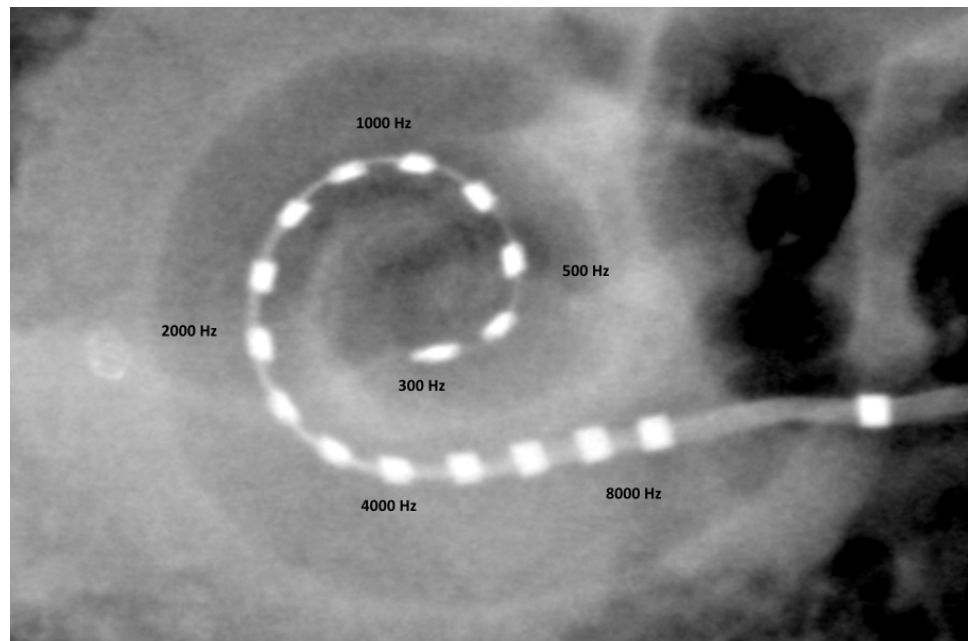
Vielä noin 20 vuotta sitten aikuispotilaan sisäkorvaistutteen kriteerinä oli molemminpuolinen erittäin vaikea-asteinen kuulon-

KIRJALLISUUTTA

- 1 Wilson BS, Dorman MF. Cochlear implants: A remarkable past and brilliant future. *Hear Res* 2008;242:3–21.
- 2 Wilson BS. Getting a decent (but sparse) signal to the brain for users of cochlear implants. *Hear Res* 2014;322:24–38.
- 3 Shibata SB, Budenz CL, Bowling SA, Pflugst BE, Raphael Y. Nerve maintenance and regeneration in the damaged cochlea. *Hear Res* 2011;281:56–64.
- 4 Leake PA, Hradek GT, Snyder RL. Chronic electrical stimulation by a cochlear implant promotes survival of spiral ganglion neurons after neonatal deafness. *J Comp Neurol* 1999;412:543–62.
- 5 Von Ilberg C, Kiefer J, Tillein J ym. Electric-acoustic stimulation of the auditory system. New technology for severe hearing loss. *ORL J Otorhinolaryngol Relat Spec* 1999;61:334–40.
- 6 Gantz BJ, Turner C, Gfeller KE, Lowder MW. Preservation of hearing in cochlear implant surgery: Advantages of combined electrical and acoustical speech processing. *Laryngoscope* 2005;115:796–802.
- 7 Gifford RH, Dorman MF, Skarzynski H ym. Cochlear implantation with hearing preservation yields significant benefit for speech recognition in complex listening environments. *Ear Hear* 2013;34:413–25.

KUVA 2.

Kartiokieli-tietokonetomografia sisäkorvaistutteleikkauksen jälkeen. Kuvaan on merkitty äänispektrin jakautuminen elektrodikontaktien välillä simpukan fysiologisen tonotopian mukaisesti.



- 8 Arndt S, Aschendorff A, Laszig R ym. Comparison of pseudobinaural hearing to real binaural hearing rehabilitation after cochlear implantation in patients with unilateral deafness and tinnitus. *Otol Neurotol* 2011;32:39–47.
- 9 Hassepass F, Aschendorff A, Wesarg T ym. Unilateral deafness in children: Audiologic and subjective assessment of hearing ability after cochlear implantation. *Otol Neurotol* 2013;34:53–60.
- 10 Härkönen K, Kivekäs I, Rautiainen M, Kotti V, Sivonen V, Vasama J-P. Single-sided deafness: the effect of cochlear implantation on quality of life, quality of hearing, and working performance. *ORL J Otorhinolaryngol Relat Spec* 2015;77:339–45.
- 11 Dietz A, Buschermöhle M, Aarnisalo AA ym. The development and evaluation of the Finnish Matrix Sentence Test for speech intelligibility assessment. *Acta Oto-Laryngol* 2014;134:728–37.

alenema (ääneskynnyskeskiarvo PTA > 90 dB). Leikkauskriteerit olivat tiukat, sillä toimenpiteen pelättiin tuhoavan korvassa vielä jäljellä olevan kuulon ja istutteen eduista kojekuntoutukseen verrattuna oli vasta vähän näyttöä. Leikkaustekniikan ja istutteen kehittymisen ansiosta sisäkorvaistutteen hoidot ovat laajentuneet viime vuosina kattamaan myös osan keskivaikeista kuulovioista (5,6,7). Nykymenettelyllä sisäkorvaistutteen hoito sopii hyvin esimerkiksi kojekuntoutuksen kannalta haastaviin kuulovioihin, joissa pienten taajuuksien kuulo on vielä hyvä, mutta suuremmilla, puheen tunnistuksen kannalta oleellisilla, taajuuksilla kuulo on riittämätön hyvään kojevahvistukseen (kuva 3) (7). Alustavat tulokset hankinnaisen vaikea-asteisen toispuoli-

sen kuulovian sisäkorvaistutteen hoidosta ovat myös olleet lupaavia (8,9,10).

Vaikka Suomessa ei toistaiseksi ole yhtenäisiä sisäkorvaistutteen kriteereitä, yliopistosairaalat pyrkivät yhtenäistämään hoidon aiheita ja käytäntöjä. Tavoitteena on myös luoda valtakunnallinen sisäkorvaistuterekisteri. Ehdottomia rajoja hoitopäätöksiin on vaikea asettaa, koska potilaiden kuulon alenemastaan kokema subjektiivinen haitta ja odotettavissa oleva postoperatiivinen kuulotulos vaihtelevat suuresti. Potilaat kannattaa ohjata sisäkorvaistutteen arvioon aina, kun asianmukaisesti toteutettu kojekuntoutus ei enää riitä arjessa selviytymiseen.

Uusi suomenkielinen hälylausetesti on tarjottanut sekä diagnostiikkaa että kuntoutuksen seurantaan, ja testin avulla on helpompaa tunnistaa istutteen todennäköisesti hyödyttävät aikuiset (11,12). Päätös sisäkorvaistutteen hoidosta tehdään aina yksilöllisesti ja siinä otetaan huomioon potilaan elämäntilanne ja opiskelun tai työn kuuloon asettamat vaatimukset.

Kehitysvamma tai viive ei nykyisin ole este sisäkorvaistutteen hoidolle (13). Hoidolle myöskään ole yläikärajaa, ja vanhuksat ovatkin nykyään nopeimmin kasvavia istutepotilasryhmiä. Ikäkuulo on yleinen kuulovian aiheuttaja ja kuntoutustulokset sisäkorvaistutteen hoidolla ovat olleet erinomaiset.

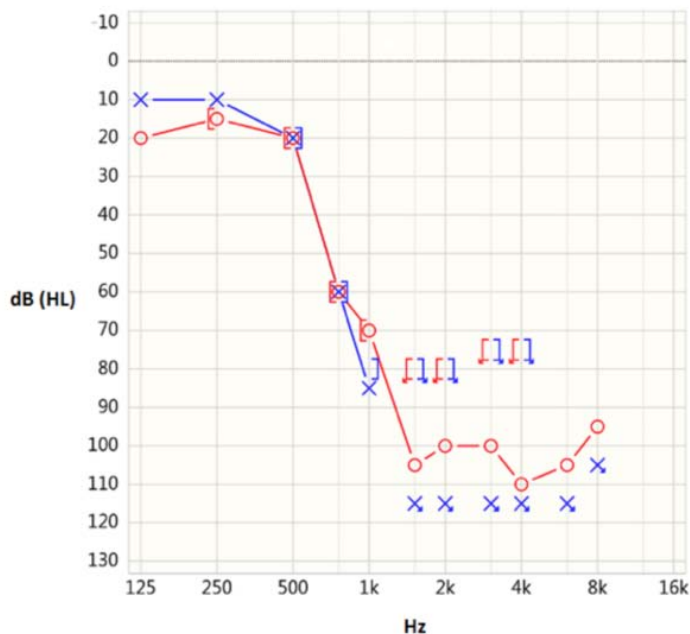
Kiireettömän hoidon perusteissa kaikissa ikäryhmissä kuulokojekuntoutuksen tavoitteena on binauralikuulo, sillä molempien korvien kuulon hyödyntäminen helpottaa merkittävästi kuulemista hälyssä ja tämä on edellytys äänilähteen kuulonvaraiselle paikantamiselle (14). Molemminpuolisesta sisäkorvaistutteen hoidosta ei toistaiseksi ole kansallista suositusta. Sen tulokset ovat kuitenkin kaikissa ikäryhmissä merkittävästi parempia kuin tulokset yhden istutteen saaneilla (15,16). Tämän takia synnynnäisessä molemminpuolisessa kuuloviossa istutteen pyritään asettamaan aina molempiin korviin. Työikäisten potilaiden hoito aloitetaan usein yhdellä istutteen hoidolla, ja toinen istute asetetaan, jos kojekuntoutuksen tulokset toisessa korvassa ovat riittämättömät. Vanhuksista suurimmalla osalla on käytössä vain yksi istute, vaikka heistäkin moni hyötyisi molemminpuolisista istutteen hoidoista (17,18)

Sisäkorvaistutteen toiminta perustuu kuulohieron stimulaatioon sisäkorvassa, joten vas-

KUVA 3.

Kuulokäyrä potilaalta, jolla molempien korvien ääneskynnykset ovat pienillä taajuuksilla lähes normaalit, mutta kummassakin korvassa on 750 Hz:stä lähtien vaikea kuulonalenema eikä vasemmasta korvasta saada lainkaan mitattua kynnyksiä 1 500 Hz ylittävillä taajuuksilla.

Pienten taajuuksien hyvä kuulo ei yksin riitä normaalin puheen tunnistamiseen ja aiheuttaa merkittäviä ongelmia arjessa. Tämän tyyppisen kuulonaleneman hoidoksi sopii hyvin sisäkorvaistute elektroakustista stimulaatiota hyödyntäen.



- 12 Dietz A, Buschermöhle M, Sivonen V ym. Characteristics and international comparability of the Finnish matrix sentence test in cochlear implant recipients. *Int J Audiol* 2015;54:80–7.
- 13 Eze N, Ofo E, Jiang D, O'Connor AF. Systematic review of cochlear implantation in children with developmental disability. *Otol Neurotol* 2013;34:1385–93.
- 14 Hawley ML, Litovsky RY, Culling JF. The benefit of binaural hearing in a cocktail party: Effect of location and type of interferer. *J Acoust Soc Am* 2004;115:833–43.
- 15 Sarant J, Harris D, Bennet L, Bant S. Bilateral versus unilateral cochlear implants in children: A study of spoken language outcomes. *Ear Hear* 2014;35:396–409.
- 16 van Wieringen A, Wouters J. What can we expect of normally-developing children implanted at a young age with respect to their auditory, linguistic and cognitive skills? *Hear Res* 2014;322:171–9.
- 17 Smulders YE, Van Zon A, Stegeman I ym. Cost-utility of bilateral versus unilateral cochlear implantation in adults: A randomized controlled trial. *Otol Neurotol* 2016;37:38–45.
- 18 van Zon A, Smulders YE, Stegeman I ym. Stable benefits of bilateral over unilateral cochlear implantation after two years: A randomized controlled trial. *Laryngoscope* 2017;127:1161–8.
- 19 Isaiah A, Lee D, Lenes-Voit F, Sweeney M ym. Clinical outcomes following cochlear implantation in children with inner ear anomalies. *Int J Pediatr Otorhinolaryngol* 2017;93:1–6.
- 20 Laitakari J, Kokkonen J. Mitä korvan ja kuuloratojen toimintatutkimukset kertovat kuulosta? *Duodecim* 2011;127:826–34.
- 21 Holman MA, Carlson ML, Driscoll CLW ym. Cochlear implantation in children 12 months of age and younger. *Otol Neurotol* 2013;34:251–8.
- 22 Dietz A, Wüstefeld M, Niskanen M, Löppönen H. Cochlear implant surgery in the elderly: The feasibility of a modified suprareatal approach under local anesthesia. *Otol Neurotol* 2016;37:487–91.
- 23 Farinetti A, Ben Gharbia D, Mancini J, Roman S, Nicollas R, Triglia JM. Cochlear implant complications in 403 patients: comparative study of adults and children and review of the literature. *Eur Ann Otorhinolaryngol Head Neck Dis* 2014;131:177–82.
- 24 Wie OB. Language development in children after receiving bilateral cochlear implants between 5 and 18 months. *Int J Pediatr Otorhinolaryngol* 2010;74:1258–66.

ta-aiheita leikkaukselle ovat sisäkorvan tai kuulohieron puuttuminen sekä kuulohieron kasvain tai vaikea-asteinen vaurio. Myös osa sisäkorvan epämuodostumista on istutehoidon vasta-aiheita, mutta lievät tai keskivaikkeat sisäkorvan epämuodostumat eivät useimmiten ole este, sillä hyvällä suunnittelulla ja yksilöllisesti valitulla leikkaustekniikalla ja istute-elektrodilla on mahdollista saavuttaa kohtalainen tai jopa tyydyttävä kuulotulos (19).

Sisäkorvaistuteleikkaus

Leikkausarvioon tuleville potilaille tehdään pään magneettikuvaus ja korvalokeroston tietokonetomografia rakenteellisten poikkeavuuksien poissulkemiseksi sekä leikkaussuunnittelua varten. Kuulontutkimuksina aikuisilla sekä kouluikäisillä lapsilla ja nuorilla käytetään äänesaudiometriaa ja puheentunnistusta mittaavia puheaudiometrisiä testejä. Pienten lasten kuulontutkimuksina käytetään käyttäytymisvasteita ja objektiivisia fysiologisia mittauksia, kuten aivorunkovastetta (auditory brainstem response, ABR) tai kuulojatkuvavastetta (auditory steady-state response, ASSR) (20).

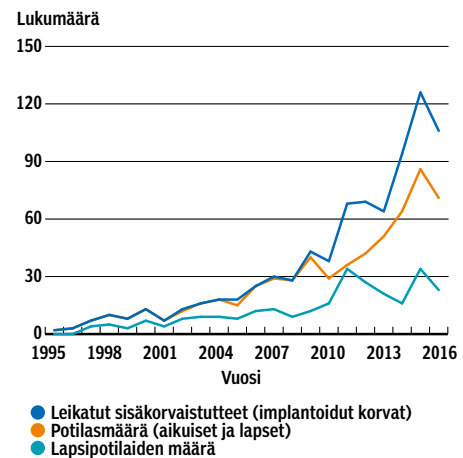
Onnistunut kuntoutustulos edellyttää sitoutumista ja motivaatiota opetella kokonaan uusi kuulemisen tapa. Potilaille tarjotaan tämän takia myös mahdollisuutta psykologin ja puhe-terapeutin tapaamiseen leikkauksen ja kuntoutusprosessin läpikäymiseksi.

Vastasyntyneiden kattavan kuuloseulonnan ansiosta suurin osa synnynnäisistä kuulovioista tutkitaan varhain ja diagnoosi varmistuu yleensä alle 6 kuukauden iässä. Sisäkorva on täysin kehittynyt ja kasvanut lopulliseen kokoonsa jo vastasyntyneellä, mutta leikkaukseen ja nukutukseen liittyvien riskien vuoksi istuteleikkaus tehdään yleensä 9–10 kuukauden ikäiselle (21). Yläikärajaa sisäkorvaistuteleikkaukselle ei ole, ja leikkaus voidaan tarvittaessa tehdä myös paikallispuudutuksessa, jos nukutus on potilaalle suurentunut riski (22).

Leikkaus on turvallinen ja vakavia komplikaatioita esiintyy harvoin (Liitekuva 1 artikkelin sähköisessä versiossa, www.laakarilehti.fi > Sisällysluettelo > 9/2018). Lievät komplikaatiot ovat tavallisempia. Näistä yleisimpiä ovat ohimenevä huimaus tai chorda tympanin leikkauksenaikaisesta ärsytyksestä johtuva ohimenevä makuuainin muutos (23).

KUVIO 1.

Sisäkorvaistutteen ja potilaiden määrät HYKS:ssa ja KYS:ssa 1995–2016.



Kuntoutus leikkauksen jälkeen

Sisäkorvaistute aktivoidaan 2–4 viikkoa leikkauksen jälkeen, jolloin haava on parantunut ja kudosturvotus leikkausalueella on laskenut. Istute säädetään yksilöllisesti jokaiselle potilaalle; säädöistä vastaavat yliopistosairaaloiden kuulokeskuksissa työskentelevät audiologilääkärit tai insinöörit. Säätokäyntien aikana objektiivisten kuulohermovastemittausten ja potilaan subjektiivisten kuuloaistimusten perusteella pyritään löytämään istutteen jokaiselle yksittäiselle kuulohermo- stimuloivalle elektrodikontaktille sopiva stimulaatiotaso.

Kuntoutuksen alkuvaiheessa istutteen tuottamat ääniaistimukset ovat vaihtelevia. Istutteen ääni voi kuulostaa metalliselta, kaikuiselta, robottimaiselta tai kimittävältä, ja siinä on usein ylimääräisiä häiritseviä ääniä. Käytön myötä äänen sävy kuitenkin tasoittuu lähelle normaalia jo muutamassa viikossa. Parhaimmillaan aikuispotilaat tunnistavat istutteella puhetta jo aktiivointikäynnillä. Usein hyvän kuntoutustuloksen saavuttaminen vaatii kuitenkin usean kuukauden harjoittelun. Ensimmäisen vuoden aikana tarvitaan 4–5 kontrollikäyntiä istutteen säätöjen tarkastamiseksi. Useimpien aikuispotilaiden kuulotulokset vakiintuvat ensimmäisen vuoden aikana, ja tämän jälkeen

- 25 Bond M, Mealing S, Anderson R ym. The effectiveness and cost-effectiveness of cochlear implants for severe to profound deafness in children and adults: a systematic review and economic model. *Health Technol Assess* 2009;13:1–330.
- 26 Foteff C, Kennedy S, Milton AH, Deger M, Payk F, Sanderson G. Cost-utility analysis of cochlear implantation in Australian adults. *Otol Neurotol* 2016;37:454–61.
- 27 Dettman SJ, Dowell RC, Choo D ym. Long-term communication outcomes for children receiving cochlear implants younger than 12 months: A multicenter study. *Otol Neurotol* 2016;37:e82–e95.
- 28 Budenz CL, Cosetti MK, Coelho DH ym. The effects of cochlear implantation on speech perception in older adults. *J Am Geriatr Soc* 2011;59:446–53.
- 29 Sharma A, Campbell J. A sensitive period for cochlear implantation in deaf children. *J Matern Fetal Neonatal Med* 2011;24 suppl 1:151–3.
- 30 Beadle EAR, McKinley DJ, Nikolopoulos TP, Brough J, O'Donoghue GM, Archbold SM. Long-term functional outcomes and academic-occupational status in implanted children after 10 to 14 years of cochlear implant use. *Otol Neurotol* 2005;26:1152–60.
- 31 Straatman LV, Huinck WJ, Langereis MC, Snik AFM, Mulder JJ. Cochlear implantation in late-implanted prelingually deafened adults: Changes in quality of life. *Otol Neurotol* 2014;35:253–9.
- 32 Cosetti MK, Lalwani AK. Is cochlear implantation safe and effective in the elderly? *Laryngoscope* 2015;125:1279–81.
- 33 Sorkin DL, Buchman CA. Cochlear implant access in six developed countries. *Otol Neurotol* 2016;37:e161–e164.
- 34 Lin FR, Metter EJ, O'Brien RJ, Resnick SM, Zonderman AB, Ferrucci L. Hearing loss and incident dementia. *Arch Neurol* 2011;68:214–20.
- 35 Martini A, Castiglione A, Bovo R, Vallesi A, Gabelli C. Aging, cognitive load, dementia and hearing loss. *Audiol Neurotol* 2014;19:2–5.
- 36 Roberts KL, Allen HA. Perception and cognition in the ageing brain: A brief review of the short- and long-term links between perceptual and cognitive decline. *Front Aging Neurosci* 2016;8:39.
- 37 Mosnier I, Bebear JP, Marx M ym. Improvement of cognitive function after cochlear implantation in elderly patients. *JAMA Otolaryngol Head Neck Surg* 2015;141:442–50.

istutteen toiminta ja säädöt tarkistetaan yleensä 1–2 vuoden välein.

Lapsipotilaiden istutteen säätöjä joudutaan tarkistamaan ja muuttamaan tiheämmin lapsen kasvaessa ja kuulon kehittyessä. Ensimmäisenä vuonna istutteen aktivaation jälkeen säätökäyntejä on muutaman kuukauden välein ja tämänkin jälkeen yleensä vähintään puolivuositain. Kouluikäiset lapset käyvät kontrollikäynneillä vuosittain. Sisäkorvaistutehoito vaatii koko perheeltä aikaa ja sitoutumista, sillä säännöllisten kontrolli- ja säätökäyntien lisäksi lapset tarvitsevat kielen kehityksen tukemiseksi säännöllistä puheterapiaa usean vuoden ajan (24). Ohjatun puheterapian lisäksi lapsi tarvitsee kuulon ja kielellisten taitojen harjoittelussa päivittäistä tukea niin kotona kuin päivähoitossakin.

Hoidon tulokset

Sisäkorvaistuteleikkaukset nykyaikaisilla monikanavaisilla istutteilla aloitettiin Suomessa vuonna 1995. Ne on keskitetty viiteen yliopistoliseen sairaalaan. Istutetta käyttäviä potilaita on Suomessa noin 1 400, koko maailmassa arviolta 600 000. Määrä on selvässä kasvussa, ja vuonna 2016 Suomessa tehtiin noin 200 sisäkorvaistuteleikkausta (kuvio 1).

Sisäkorvaistutehoito on kustannusvaikuttavaa kaikissa ikäryhmissä, myös yli 65-vuotiailla (17,25,26). Valtaosa käyttäjistä saavuttaa nykyisin kuulonvaraisen kommunikaation, eli he tunnistavat puhetta ilman huuliotukea, mikä on edellytys esimerkiksi puhelimen käytölle (27,28). Suurin osa sisäkorvaistutteen saaneista kykenee keskustelemaan vaivatta helpoissa kuunteluolosuhteissa ja ennakoitavissa tilanteissa. Myös puhelussa keskustelu onnistuu usein.

Hankalat ja hälyisät kuunteluolosuhteet ovat kuitenkin haasteellisia, ja tämän voidaan ajatella johtuvan istutteen kautta välittyvän ääninformaation rajallisuudesta. Molemminpuolinen sisäkorvaistute ja korvan luonnollisen jäänöskuulon hyödyntäminen yhdessä istutteen sähköisen äänen kanssa parantavat kuulokykyä merkittävästi hankalissa kuuntelutilanteissa. Molemmin puolin istutteen saaneiden suunta-kuulo ja kyky tunnistaa puhetta hälyssä ovat paremmat kuin yhtä istutetta käyttävien.

Lapset

Syntymäkuurojen lasten kuntoutustulokseen vaikuttaa merkittävästi lapsen ikä istutteen akti-

vointihetkellä. Kuuloaivokuoren ja sisäkorvan välisen kuuloratojen muovautuvuus on suurimmillaan ensimmäisten kolmen ikävuoden aikana. Mitä nuorempana istute aktivoidaan ja kuulohermon stimulaatio alkaa, sitä todennäköisemmin hermoyhteydet aivojen kuuloalueiden ja sisäkorvan välillä kehittyvät lähes normaalia vastaaviksi (29). Alle vuoden iässä sisäkorvaistutteen saaneista syntymäkuuroista lapsista huomattavalla osalla puheen ja kielen kehitys vastaa ikätasoa koulun alkuun mennessä (24,27). Ajoissa aloitettu sisäkorvaistutetuntoutus mahdollistaa useimmille lapsille ja nuorille opiskelun tavanomaisessa koululuokassa ja laajat jatko-opintomahdollisuudet (15,30).

Jos kuulostimulaatio on ollut vähäistä lapsen kahden ensimmäisen elinvuoden aikana, sisäkorvaistutteen tulokset ovat pysyvästi heikompia (29). Vaikea-asteisesta kuuloviasta kärsivät potilaat, jotka ovat kasvaneet viittomakielisiksi ja joiden kuulonvarainen kommunikaatio on ollut vähäistä, eivät yleensä opi tunnistamaan puhetta sisäkorvaistuteella. He saavat istutteen kuitenkin tukea huuliolukuun ja tunnistavat usein ympäristön ääniä, mikä lisää merkittävästi turvallisuutta ja elämänlaatua (31).

Työikäiset

Sisäkorvaistutehoito palauttaa postlinguaalisen kuulovian saaneiden työikäisten potilaiden kuulon useimmiten tasolle, joka mahdollistaa töissä jatkamisen tai työelämään palaamisen, mikäli työkyvyttömyyden synnä on ollut kuulovika. Omassa aineistossamme työikäisten, molemminpuolisia sisäkorvaistutetta käyttävien potilaiden tulokset ovat parhaimmillaan hälylausetestillä mitattuna jopa lähellä normaalikuuloisten aikuisten tasoa.

Suurin osa istutteen käyttäjistä ei kuitenkaan selviydy haastavimmissa kuunteluolosuhteissa yhtä hyvin kuin normaalikuuloiset. Istutteen välittämästä äänisignaalista puuttuu paljon normaalin äänen yksityiskohtia, ja esimerkiksi äänen sävyerojen tai musiikin melodian tunnistaminen on usein vaikeaa. Siksi leikkauksessa pyritään säästämään mahdollinen jäljellä oleva kuulo, mikä voi mahdollistaa sähköisen ja akustisen stimulaation yhdistämisen.

Sähköisen ja akustisen stimulaation (elektroakustinen stimulaatio, EAS) yhdistelmällä pienten taajuuksien kuuloa vahvistetaan tarvittaessa akustisesti ja suuremmat taajuudet stimuloi-

- 38 Olze H, Gräbel S, Förster U ym. Elderly patients benefit from cochlear implantation regarding auditory rehabilitation, quality of life, tinnitus, and stress. *Laryngoscope* 2012;122:196–203.
- 39 Roche JP, Hansen MR. On the horizon: cochlear implant technology. *Otolaryngol Clin North Am* 2015;48:1097–116.
- 40 Plontke SK, Götze G, Rahne T, Liebau A. Intracochlear drug delivery in combination with cochlear implants: Current aspects. *HNO* 2017;65:19–28.

daan sähköisesti istutteen avulla. Akustinen vahvistus pystyy välittämään enemmän äänen yksityiskohtia kuin sähköinen stimulaatio, joten menetelmien yhdistäminen parantaa merkittävästi äänen laatua ja myös hoitotuloksia (7).

Vanhukset

Sisäkorvaistutehoito on osoitettu kustannusvaikuttavaksi myös yli 65-vuotiailla (32). Siihen ohjataan kuitenkin vain murto-osa siitä todennäköisesti hyötyvistä ikäihmisistä (33). Luultavasti vanhuksia hoitavat yleislääkärit, geriatrit tai edes kaikki korvalääkärit eivät tunne sisäkorvaistutehoidon mahdollisuuksia.

Heikentynyttä kuuloa pidetään usein vanhemmiseen väistämättömästi kuuluvana rajoit-

ka tulokset ovat olleet hyviä niin objektiivisten kuulotestien kuin elämänlaatumittarienkin perusteella (37,38).

Lopuksi

Sisäkorvaistutehoito on kahden vuosikymmenen aikana vakiinnuttanut asemansa vaikean ja erittäin vaikean kuulovian kuntoutuksessa. Tekniikan kehittyminen ja kuulotulosten paraneminen on johtanut sen aiheiden laajenemiseen. Nykyään istutehoitoon tulee potilaita, joiden kuulokynnykset ovat aiempaa paremmat tai joilla on implantoitavassa korvassa jäljellä merkittävää kuuloa pienillä taajuuksilla.

Sisäkorvaistutelektrodien ja leikkaustekniikan kehitys on mahdollistanut merkittävän jäännöskuulon säästämisen implantoidussa korvassa. Tämän on osoitettu niin ikään helpottavan kuulemista hälyssä ja parantavan äänenlaatua esimerkiksi musiikkia kuunneltaessa. Äänenkoodausmenetelmät, elektrodiketjut ja stimulaatiomahdollisuudet kehittyvät koko ajan, ja istutehoidon ennustettavuuden ja tulosten voi odottaa kohenevan entisestään.

Nykyinen istuteteknologia perustuu sisäkorvan sähköiseen stimulaatioon, mutta aktiivisen tutkimuksen kohteena on myös sisäkorvan hermosolujen stimulaatio valon avulla (39). Tämä mahdollistaisi stimulaation tarkemman kohdentamisen, mikä todennäköisesti parantaisi puheentunnistuskäkyä. Myös sisäkorvan lääke- ja geenihoidon tutkimista aktiivisesti. Tulevaisuudessa voi olla mahdollista viedä leikkauksen yhteydessä sisäkorvaan hermokasvutekijöitä tai kantasoluja, jotka stimuloivat vaurioituneen hermokudoksen korjaantumista ja parantavat tätä kautta kuulotulosta (40). ●

Sisäkorvaistutehoidon aiheet ovat laajentuneet viime vuosina.

teena sen sijaan, että se mielletäisiin aktiivista kuntoutusta vaativaksi seikaksi. Kuntouttamattoman kuulonaleneman vaikutukset ovat kuitenkin arkielämän kommunikaatiovaikeuksia laaja-alaisemmat.

Jo lievänkin kuulonaleneman on osoitettu olevan yhteydessä dementiaan (34,35). Dementian ja kuulonaleneman välistä syy-yhteyttä ei vielä tunneta, mutta mekanismeiksi on esitetty esimerkiksi huonon kuulon aiheuttamaa sosiaalista eristäytymistä ja aistiärsykkeiden vähentymistä kuuloinformaation heiketyksessä (34–36). Sisäkorvaistutehoitoa tulisi tarjota nykyistä aktiivisemmin myös vanhuksille, kos-

SIDONNAISUUDET

Aarno Dietz: Luentopalkkiot (Suomen Geriatrit ry, LapCI – Sisäkorvaistutteleiden valtakunnallinen yhdistys, Suomen audiologian yhdistys), matkakulut laitokselle (Advanced Bionics, Cochlear, Med-El).

Tytti Willberg: Ei sidonnaisuuksia.

Ville Sivonen: Työsuhde (4.7.2014 asti Cochlear Nordic Ab), luentopalkkiot (Aalto-yliopisto, Audionomiyhdistys, Metropolia, Oticon Finland, Suomen audiologian yhdistys), matkakulut (Advanced Bionics, Cochlear, GN Resound, Med-El).

Antti A. Aarnisalo: Luentopalkkiot (LapCI – Sisäkorvaistutteleiden valtakunnallinen yhdistys, Suomen audiologian yhdistys), matkakulut laitokselle (Advanced Bionics, Cochlear, Med-El).

English summary | www.laakarilehti.fi | in english

Cochlear implantation – nowadays a standard intervention for hearing rehabilitation

AARNO DIETZ,
TYTTI WILLBERG,
VILLE SIVONEN,
ANTTI A. AARNISALO

AARNO DIETZ
Dr. Med., Specialist
Kuopio University Hospital
E-mail: Aarno.Dietz@kuh.fi

Cochlear implantation – nowadays a standard intervention for hearing rehabilitation

A cochlear implant is a surgically implanted electronic device that completely by-passes the defective normal hearing mechanism and stimulates the auditory nerve directly by an electrode array inserted into the inner ear. During the last 20 years cochlear implantation has become a standard intervention for restoring hearing in severe and profound sensorineural hearing loss. For infants born with bilateral profound hearing impairment, the early provision of cochlear implants most commonly enables them to acquire adequate speech and language skills. The rapid evolution of cochlear-implant technology and its improved performance have led to an expansion of the indication criteria, now also including patients with less profound hearing loss, significant residual hearing in the low frequencies, advanced age and most recently single-sided deafness. The indications for treatment are constantly evolving and should be reviewed on a highly individual basis. Today most cochlear-implant recipients can communicate easily in predictable communication situations in quiet surroundings and often even on the telephone. However, many patients still experience difficulties in noisy listening environments. These limitations can be alleviated by providing bilateral cochlear implants and by combined acoustic and electric stimulation. With the development of advanced electrodes and surgical techniques, low-frequency hearing can often be preserved after cochlear-implant surgery. Users with preserved low-frequency hearing in combination with electric stimulation have typically better performance, especially in complex noisy environments, and better sound quality and musical perception compared to either electric stimulation only or acoustic stimulation only. With the development of new sound-coding strategies, advancing binaural technology, and atraumatic and drug-delivering electrodes in combination with new stimulation modes, it is expected that the hearing outcomes of cochlear implantation will improve further.

LIITEKUVA 1.

Sisäkorvaistuteleikkaus.

Tavallisesti sisäkorvaleikkaus aloitetaan tekemällä mastoidektomia eli poraamalla auki korvan takana sijaitseva korvalokerosto. Tämän jälkeen porataan reitti välikorvaan sen takaseinästä kasvohermon ja chorda tympanin välistä (ns. posteriorinen tympanotomia). Tämä reitti tarjoaa useimmiten hyvän näkymän sisäkorvan pyöreään ikkunaan. Istutelektrodi vietään sisäkorvaan joko avaamalla pyöreän ikkunan kalvo tai poraamalla ikkunan viereen erillinen reikä suoraan sisäkorvan scala tympaniin (kokleostomia).

